Bavar.
1243
m.

Pwar. 1243 m

WS

<36609151380019

<36609151380019

Bayer. Staatsbibliothek

Bavar.
1243
m.

Bau 1249 12

B10

Bericht

von der

Königlichen anatomischen Anstalt

zu Würzburg.

Studienjahr 1818/19.

Mit einer Beschreibung des menschlichen Auges und der Anleitung zur Zergliederung desselben

von

Dr. A. K. Hesselbach,

Prosector an der genannten Anstalt.

Würzburg 1820.

Gedruckt bey Franz Ernst Nitribitt, Universitäts-Buchdrucker.

BIBLIOTHECA
REGIA
MONACENSIS.

Bericht vom Studienjahre 1818/19.

Die Anzahl der anatomischen Präparate, welche sich im vorigen Studienjahre auf 1320 belief, ist im gegenwärtigen, durch 31 neue von mir verfertigte, auf 1351 angewachsen, wovon 1329 von Menschen, und nur 22 von Thieren sind. Unter den neuen befinden sich:

Die linke Hälfte eines männlichen Becken. Vierzehn Linien vom inneren Leistenbande entfernt kommt aus der inneren Seite der Arter. cruralis ein zehn und eine halbe Linie langer Stamm, der sich in die A. obturatoria und A. epigastrica theilt. Die Obturatoria, welche nicht so dick ist als die Epigastrica, geht am vorderen Rande der inneren Lücke für die Schenkelgefäfse hin, giebt, wo sie sich dem Ursprung des inneren Leistenbandes nähert, einen nicht unbedeutenden Zweig, der wohl eben so stark ist als die Spermatica externa, und an der inneren Fläche des inneren Leistenbandes weg zur Schambeinvereinigung lauft, wo er mit einem andern, aus der Epigastrica dextra ihm entgegenkommenden Zweige, zusammenmündet, und wendet sich hierauf am Ursprunge der untersten Fasern des inneren Leistenbandes über den queeren Schambeinast hinunter ins kleine Becken.

Die linke Hälfte eines weiblichen Becken, woran ein innerer Leistenbruch. Die A. epigastrica entspringt aus der inneren Seite der Cruralis, 1/2 Zoll vom inneren Leistenbande entfernt. Wo sie sich am hintern Leistenringe nach oben umbeugt, entsteht ein Zweig aus ihr, der am vorderen Rande der inneren Lücke f. d. Sch. fortgeht, einen kleineren Zweig in die Bauchmuskeln giebt, sich am inneren schmaleren Ende der genannten Lücke über den queeren Schambeinast hinunter ins kleine Becken windet, und sich in die aus der Hypogastrica ihm entgegenkommende Obturatoria einsenkt. — Die den eigentlichen Bruchsack umgebende zelligte Schichte (vulgo äufseres Blatt des Bauchfelles) ist gröfstentheils 5 Linien dick.

Die linke Hälfte eines männlichen Becken. Die A. cruralis giebt im Becken gar nichts ab; so wie sie aber unter dem äufseren Leistenbande durchgegangen ist, entspringt aus ihrerer inneren Seite ein 5 Linien langer Ast, der in die Queere nach innen geht, und sich hinter dem oberen Horne der äufseren Lücke f. d. Sch. in drei Zweige theilt, nämlich in die Epigastrica, Obturatoria und Circumflexa femoris interna. Die erstere geht ihren gewöhnlichen Weg; die zweyte geht am vorderen Rande der inneren Lücke f. d. Sch. hin, und wendet sich am inneren schmaleren Ende derselben über den queeren Schambeinast hinunter ins Becken; die dritte steigt an der inneren Seite der Schenkelblutader hinunter, und verbirgt sich im Musc. pectineus.

Die rechte Hälfte eines weiblichen Becken. Die A. cruralis giebt im Becken nichts ab, als die Circumflexa ilei, welche, 10 Linien vom inneren Leistenbande entfernt, aus ihrer äufseren Seite entspringt. Aus der A. hypogastrica kommt als erster Ast ein gemeinschaftlicher Stamm für die Glutaea, Sacra lateralis und Ileolumbalis — als zweyter Ast die Umbilicalis, und so nah bei dieser, dafs man wähnt, sie hätten beide nur einen Ursprung, als dritter Ast die Obturatoria, welche sich, 1 Zoll und 4 Linien vom Ursprunge des inneren Leistenbandes entfernt, in die stärkere eigentliche Obturatoria und in die schwächere Epigastrica theilt. Erstere steigt nach vorne herunter zum eiförmigen Loch, letztere geht an der inneren Seite der Vena cruralis fort bis zum inneren Leistenbande, wo sie sich umbeugt, und schief nach innen gegen die hintere Fläche des geraden Bauchmuskels aufsteigt. Ihre Länge von ihrer Entstehung bis zu ihrer Umbeugung am inneren Leistenbande beträgt 1 Zoll und 1 Linie, die Länge der eigentlichen Obturatoria über 9 Linien, und die Länge des gemeinschaftlichen Stammes etwas über 1 1/2 Zoll.

Die rechte Hälfte eines weiblichen Becken, mit einem äufseren Leistenbruche und der gefährlichen Anastomose der Epigastrica und Obturatoria. Der Bruchsack ist geöffnet, und enthält das rechte Ovarium mit der Muttertrompete.

Die linke Hälfte eines männlichen Becken, woran ein angeborner Bruch mit besonderer Bildung des Bruchsackes. Der Processus vaginalis

peritonei hat sich über dem Hoden nicht ganz geschlossen, sondern nur verengert, so dafs beide Höhlen durch eine kleine Oeffnung mit einander in Verbindung stehen. In den obern Theil des Scheidenfortsatzes ist Netz vorgefallen, und ein kleiner Theil desselben durh die kleine Oeffnung auch in den unteren Theil, der dem Hoden als eigene Scheidenhaut dient, herunter geschlüpft.

Die untere Hälfte des Rumpfs mit dem Anfange der unteren Gliedmafsen, von einem achtmonatlichen Fötus. Der rechte Hoden ist schon durch den Leistenkanal durchgegangen, und liegt vor dem vorderen Leistenringe. Die Scheidenhäute sind durchaus von einander unterschieden. Der linke Hoden ist eben im Durchgehen begriffen. Der Leistenkanal ist geöffnet, der innere schiefe Bauchmuskel und der Cremaster sind präparirt, so dafs man deutlich sieht, wie die Fasern dieses Muskels auf der Spitze des Processus vaginalis peritonei sich umbeugen gegen den Leistenkanal.

Die Geschlechtstheile eines Weibes, mit Verwachsungen und Einmündungen des dünnen Darms in den Grund der Harnblase, so dafs Koth durch die Urethra abging. Das Intestinum rectum ist ebenfalls mit dem Grunde der Gebärmutter verwachsen und in denselben geöffnet, so dafs auch Koth aus der Gebärmutter durch die Mutterscheide ging.

Kehlkopf und Luftröhre eines Erwachsenen, der an Phtysis laryngea starb. Auf der inneren Fläche dieser Theile, vorzüglich des Kehlkopfes,

sieht man sehr viele tief greifende Geschwüre. Dabei waren beide Rami recurrentes nervorum vagorum ihrer ganzen Länge nach eingekerbt, und an jeder Einkerbung dunkler gefärbt.

Der mit rother Wachsmasse gefüllte Arcus aortae aus der Brusthöhle eines Weibes. Es entspringen aus seiner Wölbung nur 2 Hauptstämme. Der erste stärkste giebt zunächst an seinem Ursprunge 1) die Carotis sinistra, und 9 Linien von dieser entfernt, 2) eine Thyreoidea inferior media, deren Durchmesser eine Linie beträgt. Hierauf theilt er sich in die Subclavia und Carotis dextra. — Der zweyte ist die Subclavia sinistra.

Ein Herz mit doppeltem Ursprunge der Aorta, von einem Knaben, der in seinem zehnten Lebensjahre an der blauen Krankheit starb.

Die Eltern dieses Knaben (Mathes Oehrlein) sind gesunde Bauersleute von Oberdürrbach bei Würzburg, welche bis jetzt sieben Kinder mit einander zeugten. Die drei ersten leben noch, und sind vollkommen gesund. Mathes wurde als das vierte, zwei Jahre nach seinem vorgehenden Geschwister geboren. Von der Geburt dieses Knaben dauerte es fünf Jahre, bis die Mutter ein schwächliches Kind (das fünfte) gebar, welches gleich nach der Geburt wieder starb. Das sechste, ein munteres Mädchen, starb in seinem dritten Lebensjahre am Scharlachfieber. Das siebente, ein Knabe, lebt noch, und ist ganz gesund.

Alle diese Kinder waren ausgetragen und regelmäfsig geboren.

Als die Mutter mit Mathes im sechsten Monate schwanger gieng, erlitt sie einen heftigen Schrecken wegen plötzlicher gefährlicher Krankheit ihres Mannes, befand sich aber ihre ganze Schwangerschaft hindurch wohl, und gebar leicht, wie gewöhnlich.

Der neugeborne Knabe war zwar schwächlich, hatte aber eine lebhafte rothe Farbe, und nahm gierig die dargereichte Nahrung. Seiner gierigen Eſslust ohngeachtet, bemerkte die Mutter mit Kummer, daſs der Kleine nicht zunahm, und dieser Kummer wurde noch vermehrt durch das beynah hörbare, schnell auf einander folgende Anschlagen des Herzens an die Rippen. Als er ein halbes Jahr alt war, fingen seine Lippen und Nägel an, eine blaue Farbe zu bekommen. Bald darauf wurde er mit Schutzpocken geimpft, welche auch regelmäſsig verliefen. Im neunten Monate seines Lebens bekam er in Gesellschaft seiner älteren Geschwister die Masern. Seine Zähne bekam er ohne alle krankhafte Zufälle ganz unmerklich, lernte aber nie gehen, um so weniger, da er nicht einmal frei stehen konnte, sondern nur, wenn er sich irgendwo anhielt, und selbst dabei heftig zitterte. Gewöhnlich saſs er mit untergeschlagenen Beinen, und vorn überhängendem Kopfe.

Seiner groſsen Eſslust zum Trotze, die er am liebsten durch trockenes Brod und Kaffee befriedigte, wollte der Knabe nicht gedeihen; er nahm zwar in der Länge zu, blieb aber immer äuſserst mager. Die blaue Farbe trat allmählich stärker hervor, und färbte Lippen, Nägel und

Hautgefäfse immer dunkler; die Augen wurden mehr hervorgetrieben, die Spitzen der Finger und Fufszehen schwollen an und wurden blau. Das wenige Muskelfleisch war welk und schlaff, so wie die Haut. Das heftige schnelle Herzklopfen erhielt sich; er athmete seufzend, und schlief wenig. Demohngeachtet wurde dieser Knabe gescheider, als er nach seinem Alter hätte seyn sollen, und lernte vollkommen gut sprechen.

Im achten Jahre bekam er zum erstenmal einen epileptischen Anfall, dem starker Blutauswurf mit eiterähnlicher Flüssigkeit vermischt vorher ging. Jeder dieser Anfälle, deren er bis zu seinem Tode fünf hatte, dauerte 2—3 Stunden. Die Menge des jedesmaligen Auswurfes schätzte die Mutter auf eine Theetasse voll. Endlich in seinem zehnten Jahre, als er zu 33 Par. Zoll Länge gewachsen war, starb er apoplektisch.

Leichenöffnung. Sämmtliche Hirnhäute tief purpurfarben, mit flüssigem dunkelm Blute überfüllt. Die Durchschnittsfläche der gehörig festen Hirnmasse mit dunkeln Blutstropfen übersäet. Nirgends Wasser.

Die Lungen tief purpurfarben, gesund. Das Herz derb, und im Verhältnisse zum übrigen Körper sehr grofs. Der rechte Venensack grofs, so wie das rechte Herzohr; auf der inneren Fläche starke Trabeculae carneae. Das Foramen ovale ganz offen. Der linke Venensack erstaunlich klein, so wie auch das linke Herzohr; keine Trabeculae carneae sichtbar. Die Wände der rechten Herzkammer sehr dick, die Höhle klei-

ner, als sie seyn sollte; die Musculi papillares stärker als in der linken. Die Valvula tricuspidalis gut und stark gebaut; der Limbus ostii venosi mit knorpelartigen Warzen ringsum besetzt. Vor der Valv. tricusp., oben in der aufserordentlich dicken Scheidewand der Kammern, ein Loch, dessen Durchmesser 4 Lin. beträgt, und zur Aorta sowohl als zur linken Herzkammer führt. An diesem Loche beginnt ein Gang, von einer Linie im Durchmesser, der in der vorderen Wand dieser Kammer eine ganz kleine Strecke vorwärts geht, und, sich krümmend, neben der Scheidewand aufsteigt, um in die Arteria pulmonalis einzumünden. Der Umfang der Mündung, der kaum eine feine Sonde durchläfst, mit feinen knorpelartigen Wärzchen besetzt, deren Farbe röthlich, so wie der schon bemerkten Warzen am Limbus ostii venosi. Ober dieser Mündung die Pulmonalis schnell weiter, jedoch lang nicht so weit, als sie verhältnifsmäfsig seyn sollte. Ihre Wände dünn, ihre halbmondförmigen Klappen klein und schwach. Der Ductus arteriosus Botalli gangbar für eine feine Sonde. Die Wände der linken Herzkammer dünner, als die der rechten, ihre Höhle aber eben so grofs; ihre Musc. papillares hingegen von geringerem Ausdrucke. Die Valvula mitralis grofs und stark, so wie die Valvulae semilunares. Das Lumen der Aorta verhältnifsmäfsig sehr grofs. Der Ursprung der Stämme aus ihrem Bogen regelmäfsig.

Sämmtliche Eingeweide des Unterleibes tief purpurfarben; gesund. — Das Blut im ganzen Körper sehr dunkel und flüssig.

In die Anstalt wurden 311 Leichen gebracht, und zwar 122 aus dem Julius-Spitale, und 189 aus der Stadt und ihren Umgebungen, welche für die anatomischen Vorlesungen, zum Unterricht im Zergliedern, zu eigenen Untersuchungen, zu den Vorlesungen über Operationslehre, und zu den Uebungen in chirurgischen Operationen verwendet wurden. Von denen die aus dem Julius-Spitale kamen, wurden 70 zum Behuf des klinischen Unterrichtes von mir untersucht. Unter diesen 70 Leichenöffnungen waren zwei besonders merkwürdig.

I. Georg Geyer, 38 Jahre alter Bauerknecht, von mittlerer Gröfse und kräftigem Körperbaue, litt seit seinem 20. Jahre manchmal an Kolik. Am 5. December 1818 hatte er sich durch Tragen und Heben schwerer Lasten stark erhitzt, und darauf erkältet. In der Nacht auf den 6. Dec. überfiel ihn heftiger Frost, welchem brennende Hitze des ganzen Körpers folgte. Zugleich traten brennende, reissende, schneidende Schmerzen im Unterleibe, Würgen und häufiges Erbrechen von Speisen, Schleim, und Galle ein. Um ihm zu helfen, reichte man ihm ein Glas starken Hefenbrandtwein, nach dessen Genusse sich das Erbrechen vermehrte. So lag der Kranke ohne alle ärztliche Hilfe bis zum 8. Dec., wo er ins Julius-Spital gebracht wurde.

Bei seiner Aufnahme war sein Gesicht bleich, eingefallen, verzerrt, die Lippen blau, die Zunge feucht, blaulich; die Haut des Körpers trocken, nicht warm; die Gliedmafsen blau und ganz kalt. Der Kranke warf sich mit unbe-

schreiblicher Angst ächzend im Bette herum, wobei die Finger und die Fufszehen krampfhaft eingezogen waren. Er erbrach in kurzen Zwischenräumen, unter den heftigsten Schmerzen, viel grüne schleimigte Flüssigkeit, ohne Erleichterung. Nach dem Erbrechen folgte manchmal Schluchzen. Er konnte gar nichts, auch nicht einmal schleimigte Getränke in kleinster Gabe, genieſsen, ohne sich sogleich zu erbrechen. Der Puls war frequent und zusammen gezogen. Der Unterleib weich, die Magengegend aufgetrieben, und äufserst schmerzhaft bei der geringsten Berührung, wobei die brennenden reissenden Schmerzen im ganzen Unterleibe fortwährten. Dabei klagte der Kranke den brennendsten Durst. Er hatte seit 3 Tagen keinen Stuhlgang gehabt; der gelassene Harn war durchsichtig roth.

Die Krankheit wurde als Gastritis mit allgemeinen und örtlichen Blutausleerungen, erweichenden Ueberschlägen auf den Unterleib, Klystieren, und Emulsio arabica behandelt, die aber bald wegbleiben mufste, weil sich der Kranke jedesmal darauf erbrach.

Gegen den Abend desselben Tages (8. Dec.) bemerkte man aufser den schon angeführten Erscheinungen auch noch fühlbares und sichtbares Pulsiren der ganzen linken Bauchhälfte, welches mit dem Herzschlage korrespondirte, und wobei man öfters die Contenta des Magens an seine Wände anschlagen hörte. Es wurde eine zweite Blutausleerung veranstaltet, und das Blut zeigte, wie das erste, eine Crusta inflammatoria. Aber

der Kranke brachte die Nacht schlaflos hin, unter wechselndem Erbrechen, Schluchzen, und Ohnmacht.

Am folgenden Tage (9. Dec.) wurde die dritte Aderlässe veranstaltet, und die übrigen Mittel fortgesetzt; allein die Zufälle minderten sich nicht, die Gliedmafsen wurden eiskalt und blauroth, die Konvulsionen nahmen zu, der Puls wurde kaum fühlbar, und der Kranke starb Abends 6 Uhr, nachdem eine Stunde zuvor das Pulsiren der linken Bauchhälfte nachgelassen hatte.

Bei der am 10. Dec. früh 10 Uhr vorgenommenen Leichenöffnung fand ich den Magen sehr ausgedehnt, und an seiner äufseren Fläche stellenweise mifsfarbig. Er enthielt viel Luft und wenig schleimigte Flüssigkeit. Die inneren Wände desselben waren entzündet, und voll Brandflecken, von der Gröfse eines Kreutzers bis zur Gröfse eines Viergroschenstückes. Der Zwölffingerdarm war entzündet. Kaum war der dünne Darm unter dem Queergrimmdarm hervorgekommen, so ging von seiner linken Seite ein sehr starkes rundes Band ab, welches sich über den dünnen Darm hinüber zum Colon ascendens wandte, und daselbst befestigte. Durch dieses sonderbare, äufserst straff angezogene Band, waren die Vasa meseraica so stark zusammengeschnürt, dafs der Blutumlauf kaum noch statt finden konnte. Der Darm selbst war an der Stelle, wo ihn dieses Band schnürte, so eng, dafs ich kaum eine Federspuhle durchführen konnte. Der ganze grofse Theil des dünnen

Darms, der unterhalb der Striktur lag, hatte durch die in seinen unzähligen Gefäfsen angehäufte Blutmenge eine Purpurfarbe erhalten. Sonst war nichts abnormes in der Bauchhöhle zu finden. — Kopf und Brust wurde nicht untersucht.

II. Eva Göbel, 40 Jahre alt, gebürtig von Estenfeld bei Würzburg, verlor gegen das Ende des Jahres 1818 ihre Menstruation, und wurde von Epilepsie befallen, deren einzelne Paroxysmen regelmäfsig nach 28 Tagen zurückkehrten, und mit einem Hauche aus dem Unterleibe begannen. Am 3. März 1819 suchte sie Hilfe im Julius-Spitale. Sie sah kräftig und blühend aus, aber das Aug zeigte schon etwas blödsinniges, was sich mit dem Fortgange der Krankheit über das ganze Gesicht verbreitete. Die epileptischen Anfälle begannen jetzt nicht mehr mit jenem Hauche aus dem Unterleibe, sondern Ameisenlaufen und kriebelndes Gefühl in den untern Gliedmafsen ging ihnen voraus, und dauerte 5—8 Tage danach. Die Anfälle hielten jedoch den Typus des Mondlaufes ein, nur mit einem Vorsprunge von 2—4 Tagen. Antihysterica und Antiepileptica, in Verbindung mit Mitteln, welche die Blutströmung nach dem Genitalsystem herstellen könnten, wurden vergebens angewendet, was man voraussah, indem die Uterinepilepsie sich schon zur Epilepsia spinalis gesteigert hatte. Späterhin erschienen dieselben Vor- und Nachläufer der Anfälle auch in den obern Extremitäten der rechten Seite, und endlich gar in Zuckungen der Augenlieder und der

Muskeln derselben Gesichtshälfte, mit heftigen, lang andaurenden Kopfschmerzen. Noch ehe diese Zeichen des Fortschreitens der Krankheit auf das Gehirn eingetreten waren, hatte man das Glüheisen längs dem Rückenmark versucht, aber umsonst. Die Krankheit schritt auf die angezeigte Weise fort, und endigte sich gegen die Mitte Augusts in vollkommene Lähmung der rechten Seite, an welcher die Kranke zu Grund ging. Mit Eintritt der Lähmung hörten die epileptischen Anfälle auf, und es zeigten sich nur noch, jedoch zu unbestimmten Zeiten, Zuckungen in den Muskeln des Gesichts und des Auges.

Bei der am 14ten October vorgenommenen Leichenöffnung fand man die Schädelknochen weifs, mäfsig dick, und kaum mit der harten Hirnhaut zusammenhängend. Auf der äufseren Fläche der rechten Hemisphäre, wo sich dieselbe nach der inneren umbeugt, 2 Zoll vom kleinen Hirn entfernt, war die Dura mater durch eine weifse harte Masse innig mit dem Hirn verbunden. Diese Substanz war viel härter, als die Hirn-Masse selbst, und schien keine Blutgefäfse zu haben. An der Kante, welche die obere Fläche dieser Hemisphäre mit der inneren bildet, war die Breite dieser Masse 1 1/2 Zoll; sie nahm nun in gerader Richtung nach der untern Fläche ab, und endigte fast spitz; ihre Länge betrug 3 Z. ihre Tiefe auf der inneren Fläche 2 1/2 Z. Wo sie aufhörte, bemerkte man eine längliche 1 Z. lange Spalte in der Masse des Gehirns. Nach Herausnahme der verhärteten Stü-

cke, die zusammen 3 1/2 Loth p. c. wogen, fand man die Marksubstanz in dieser Gegend in eine breiigte, eiterartige, mit Blutstreifen untermischte Masse verwandelt, die nur nach und nach erst wieder in normale Substanz überging. Nach Hinwegnahme der Dura mater erschienen die Gefäfse der Arachnoidea auf der rechten Hemisphäre sehr blutleer, auf der linken hingegen vorzüglich die Venen überfüllt; zwischen der Arachnoidea und Pia mater war gallertartige Masse über beide Hemisphären verbreitet, jedoch etwas mehr über die linke. Sämmtliche Hirnhöhlen enthielten wenig Wasser, die in der linken Hemisphäre beinah gar keines. Das Septum pellucidum sehr stark. Die Glandula pinealis selbst zwar glatt und ohne Sand, aber auf dem Peduncul. dext. gland. pin. ein sehr grofses gelbliches, in mehrere kleine, leicht zerreibliches Sandkorn. Dieser Pedunculus selbst war etwas schwächer als der andere, und vorzüglich an der Stelle, wo das Sandkorn lag, sehr dünn. Die Drüse bräunlich gelb, von natürlicher Form und Gröfse. Der Aditus ad infundibulum sehr grofs und ausdrucksvoll. — Die Gefäfse der Medulla spinalis oben, und unten an der Cauda equina, sehr gefüllt; die Medulla selbst im Durchschnitte weifs, und von gehöriger Konsistenz, ausgenommen am 9. Rückenwirbel, wo eine kleine Stelle ganz weich und breiartig war. Die Tubae Eustachii an ihren Rachenmündungen mit grofsen callösen Geschwüren besetzt. — Die Leber mifsfarbig, und an einigen Stellen verhärtet. Die Häute der Därme sehr dick, zusammengezo-

gen und so das Lumen der Därme verkleinert. Die meseraischen Drüsen verhärtet, und unter diesen manche zu einer ungeheueren Gröfse angeschwollen.

Rücksichtlich des Ursprunges und Verlaufes der Arteria epigastrica und obturatoria an der inneren Leiste, wurden vom 29. März bis letzten October 1819, 157 Leichen untersucht. Der gefährliche Verlauf der Obturatoria selbst am vorderen Rand der inneren Lücke für die Schenkelgefäfse, oder der gefährliche Verlauf des eigenen Queerzweiges, durch welchen die beiden genannten Schlagadern so oft mit einander in Verbindung stehen, fand sich an 81 dieser Leichen. Ich verweise in dieser Rücksicht auf meine Schrift, „Ueber den Ursprung und Verlauf der unteren Bauchdeckenschlagader und der Hüftbeinlochschlagader etc. Mit 6 Abbildungen, von welchen eine colorirt ist“ die 1819 in der Göbhardtischen Buchhandlung erschien.

Bei diesen Untersuchungen entdeckte ich am 1. Mai 1819 eine vierte Stelle an der inneren Leiste, wo Eingeweide aus der Bauchhöhle hervortreten können, und nannte diesen Bruch, weil er neben den Schenkelgefäfsen nach aufsen liegt, und seine Geschwulst mehr dem Schenkel angehört, im Gegensatze zu dem bis dahin nur allein gekannten Schenkelbruch, den äufseren Schenkelbruch (Hernia cruralis externa.) Die genauere Beschreibung ist in dem I. Bande des neuen Chiron enthalten.

Beschreibung des menschlichen Auges.

Die Augenhöhle.

Das Aug mit seinen Umgebungen liegt grösstentheils in einem knöchernen Behälter, der Augenhöhle (Orbita). Beide Augenhöhlen sind unter dem vorderen Theile des Schädelgrundes gelagert, und werden durch die Nasenhöhlen von einander unterschieden. Man vergleicht sie mit einer vierseitigen Pyramide; ihr breiter Theil (Basis) ist nach vorne, und ihr schmalerer Theil (die Spitze) nach hinten gerichtet. An jeder unterscheidet man eine obere, untere, äufsere und innere Wand, die mit rundlichen Winkeln in einander übergehen, und von ihrer Basis gegen die Spitze hin sich einander nähern, und schmaler werden. Die obere ausgehöhlte Wand wird vom Augenhöhltheile des Stirnbeins, der unteren Fläche des obern Keilbeinflügels, und dem kleinsten Theile der Augenhöhlfläche vom grofsen Keilbeinflügel gebildet; die untere, nach aufsen abhängige Wand, von der Augenhöhlplatte des Oberkiefers, und von dem queergelegenen Theile der Augenhöhlfläche des Wangenbeins; die äufsere platte und stärkste, vom senkrechten

Theile der Augenhöhlfläche des Wangenbeins und dem gröfsern Theile der Augenhöhlfläche vom grofsen Keilbeinflügel; und die innere dünnste Wand von der Augenhöhlfläche des Thränenbeins, der Papierplatte des Siebbeins, und der Augenhöhlfläche am Augenhöhlenfortsatze des Gaumenbeins. Diese geht fast gerade und gleich breit von vorn nach hinten, wefswegen die inneren Wände beider Augenhöhlen beinah paralell gegen einander liegen.

Die Basis der Augenhöhle wird von einem meistens abgerundeten Rande umgeben, an welchem man den oberen oder Stirn- den unteren oder Kiefer- den äufseren oder Wangen- und den inneren oder Nasentheil unterscheidet. Der obere Rand wird gebildet durch den unteren Rand vom Stirntheile des Stirnbeins, der untere durch den vorderen Rand der Augenhöhlplatte des Oberkiefers und den queeren Theil vom Augenhöhlrande des Wangenbeins, der äufsere durch den senkrechten Theil des eben genannten Randes, und der innere durch den erhabenen Rücken des Nasenfortsatzes vom Oberkiefer und durch den äufseren Rand des Nasentheils vom Stirnbeine.

Im Hintergrunde der Augenhöhle bemerken wir das Sehloch (Foramen opticum) welches die beiden Wurzeln des oberen Keilbeinflügels zwischen sich lassen, und durch welches der Nervus opticus und die Arteria ophthalmica aus der Schädel- in die Augenhöhle dringen.

Unter dem Sehloche bleibt zwischen der oberen und äufseren Wand, und zwar zwischen

den Theilen derselben, welche durch den mittleren und oberen Keilbeinflügel gebildet werden, eine ziemlich breite Spalte, die obere Augenhöhlspalte (Fissura orbitalis superior, s. sphenoidalis) welche dem 3ten Hirnnerven (N. oculomotorius) dem 4ten Hirnnerven (N. patheticus, s. trochlearis) dem 1ten Ast des 5ten Paares (Ramus ophthalmicus nervi trigemini s. divisi) dem 6ten Nirnnerven (N. abducens) und der Vena ophthalmica cerebralis zum Durchgang dient.

Eine zweite viel längere Spalte, die Unteraugenhöhlspalte, (Fissura orbitalis inferior s. sphenomaxillaris) bleibt zwischen der äufsern und untern Wand der Augenhöhle, so weit beide durch den grofsen Keilbeinflügel, den Augenhöhlfortsatz des Gaumenbeins, und die Augenhöhlplatte des Oberkiefers gebildet werden. Durch diese Spalte kommt der Nervus subcutaneus malae; der N. infraorbitalis vom 2ten Aste des 5ten Paars und die Arteria infraorbitalis in die Augenhöhle.

Vom inneren vorderen Rande dieser Spalte lauft in der Augenhöhlplatte des Oberkiefers eine Rinne nach vorne und innen, die gegen den Kieferrand der Augenhöhle zu einem Kanal (Canalis infraorbitalis) führt, der unter diesem Rande und ober der Fossa maxillaris seinen Ausgang hat. Rinne und Kanal dienen dem Nervus der Arteria und der Vena infraorbitalis zum Durchgang.

Zwischen dem erhabenen Rücken vom Nasenfortsatze des Oberkiefers und dem Kamm des Thränenbeins (Crista lacrymalis) zieht eine breite

und tiefe Furche (die Thränenfurche, Sulcus lacrymalis) senkrecht von oben nach unten und etwas nach aufsen, zur Aufnahme des Thränensackes. In der Gegend des Thränenhackens (Hamulus lacrymalis) wird sie tiefer und geht in den Thränenkanal (Canalis lacrymalis) über.

Ueber der Thränenfurche, am vorderen Ende des rundlichen Winkels zwischen der oberen und inneren Wand der Augenhöhle, sieht man ein seichtes kleines Grübchen, und über demselben bisweilen einen Stachel (Spina trochlearis) zur Aufnahme oder Befestigung der knorpligten Rolle des Musculus trochlearis.

In eben diesem Winkel, von dem genannten Grübchen entfernt nach hinten, sieht man eins, auch zwei, seltener drei Löcher (Foramina ethmoidalia), zum Durchgang für die Arteria und Vena ethmoidea und den Nervus nasalis vom ersten Aste des fünften Paares.

Am vorderen Ende des rundlichen Winkels zwischen der oberen und äufseren Wand, an der inneren Seite des Wangenfortsatzes vom Stirnbein, ist eine gröfsere, seichte rauhe Grube, zur Aufnahme für die Thränendrüse (Fossa glandulae lacrymalis.)

Vorn, am untersten Theile der äufseren Wand, zieht ein kurzer Kanal durch das Wangenbein (Canalis zygomaticus), zum Durchgang für den Nervus subcutaneus malae, vom zweiten Ast des fünften Paares.

Näher dem innern Ende des Stirnrandes der Augenhöhle bemerkt man einen Einschnitt oder ein Loch (Incisura supra-orbitalis, s. foramen

supraorbitale), wodurch die Arteria supraorbitalis und der Nervus frontalis vom ersten Aste des fünften Paars zur Stirn aufsteigen.

Die innere Fläche der Augenhöhle wird von einer eigenen Knochenhaut (Periorbita) überzogen, die eine Fortsetzung vom äufseren Blatte der festen Hirnhaut ist, sich aber nicht überall so fest an die Knochen der Augenhöhle anlegt, wie das Periosteum an andere Knochen.

Sie verschliefst die beiden Augenhöhlspalten bis auf den Durchgang für die Gefäfse und Nerven, spannt sich über die Rinne auf der Augenhöhlplatte des Oberkiefers, und überzieht die vordere Fläche des Thränensacks als äufsere Haut. Sie geht vom ganzen Umfange des Augenhöhlrandes hinter der inneren Faserlage des Musculus orbicularis palpebrarum zu der äufseren Fläche der Augenliedknorpel, und vermischt sich mit dem Zellgewebe, welches an der hinteren Fläche des Muskels liegt. Am äufseren Augenwinkel spannt sie sich mit dichten Fasern vom Stirnfortsatze des Wangenbeins herüber zu der Haut des äufseren Augenwinkels.

Die Augenbraune.

Der Stirnrand der Augenhöhle ist aufsen durch einen gleichlaufenden sanft gewölbten Bogen kurzer ziemlich dicht neben einander stehender Haare, die Augenbraune (Supercilium) bezeichnet. Sie fängt mit ganz kurzen, mehr einzeln stehenden Haaren auf der Nasenwurzel an, und wölbt sich gleichlaufend mit dem Stirnrande der Augenhöhle nach aufsen, indem sie

in der Gegend des Oberaugenhöhlloches breiter, gegen die Schläfengegend aber, wo sie sich nach oben vom Stirnrande etwas entfernt, wieder schmaler und dünner wird. Am dichtesten und längsten stehen die Haare vor dem Oberaugenhöhlloche, weniger dünn und lang am Schläfenende, und am dünnsten und kürzesten am Anfange des Bogens. Ihre Wurzeln sind meist schief in die Haut eingesenkt, so dafs ihre Spitzen gegen die Schläfe sehen; dabei sind die oberen Haare mehr nach unten, und die unteren mehr nach oben gerichtet, wodurch sie in der Mitte des Bogens einen Kamm bilden.

Unter diesem Haarbogen ist die Haut mit mehr Fett gepolstert, wodurch die Augenbraune mehr hervorsteht, und das Aug besser zu beschatten und gegen den von der Stirne rinnenden Schweis zu schützen im Stande ist.

Sie ist sehr beweglich, und kann von 3 Muskeln nach drei verschiedenen Richtungen gezogen werden. Der Musc. orbicularis palpebrarum zieht sie näher gegen die Augenspalte, der Musc. frontalis zieht sie aufwärts zur Stirn, und ihr eigenthümlicher Muskel, der Corrugator supercilii runzelt sie gegen die Nasenwurzel, und zieht sie zugleich etwas abwärts.

Die Augenlieder.

Die Haut tritt unter der Augenbraune rückwärts gegen den Oberaugenhöhlrand, dann wieder schräg vorwärts, senkt sich vor dem Augapfel herunter, schlägt sich nach innen um, und steigt dann wieder bis zum Oberaugenhöhlrand

hinauf, um sich an die harte Augenhaut anzulegen, und bildet so das obere Augenlied (Palpebra superior). Die Haut der Backe tritt am Unteraugenhöhlrande ebenfalls etwas rückwärts, steigt dann aufwärts, schlägt sich nach innen um, geht ab- und rückwärts zum Augapfel, und bildet das untere Augenlied (Palpebra inferior). Jedes Augenlied besteht also aus zwei Hautplatten, deren äufsere dichter als die innere (aber doch zarter als die Haut des Gesichts), deren innere viel feiner, zarter und gefäfsreicher als die äufsere ist. Da wo die äufsere Platte sich nach innen umschlägt, bildet sie einen etwas wulstigen Rand, dessen äufsere Lefze mit einer Reihe Haare besetzt ist: man nennt sie die Wimpern (Cilia). Sie sind in der Regel härter und steifer als die Kopfhaare; die des oberen Augenlieds sind länger und stehen dichter, die des unteren sind kürzer und stehen weniger dicht beisammen. Die Spitzen der oberen Augenwimpern sind aufwärts, die der unteren stark abwärts gekrümmt. Das obere Augenlied ist gröfser, breiter als das untere; sein Rand ist bei offenem Auge nach oben gewölbt, der Rand des unteren Augenlieds nach oben flach ausgehöhlt. Beide Ränder kommen nach aufsen in einem spitzen Winkel, dem Schläfenwinkel (Canthus externus s. temporalis) zusammen, nach innen weichen sie von ihrer Richtung ab, indem sie sich nach oben und unten wieder etwas von einander entfernen, und in einer krummen Linie zusammenstofsen, wodurch der innere Augenwinkel (Canthus internus s. nasalis) gebildet wird. Auf der Spitze

des Winkels, unter welchem sie von ihrer Richtung abweichen, sind zwei erhabene Röhrenmündungen (auf jedem Winkel nämlich eine) sichtbar. Es sind die Thränenpunkte (Puncta lacrymalia) die zu den Thränenröhrchen führen. Auf dieser Stelle hören denn die Augenwimpern auf, auch ist der in eine krumme Linie abweichende Rand jedes Augenliedes nicht mehr wulstig und hart, sondern dünn und weich. Der Raum zwischen den Linien des inneren stumpfen Winkels heifst der Thränensee (Lacus lacrymalis).

Die innere Hautplatte der Augenlieder legt sich innerhalb des ganzen Augenhöhlrandes an den Augapfel, und überzieht die ganze vordere Fläche desselben. Sie ist, so weit sie diese Fläche bedeckt, äufserst zart und durchsichtig, und wird Bindehaut des Auges (Tunica oculi conjunctiva s. adnata) genannt. Ihre sehr zahlreichen feinen Gefäfse führen im gesunden Zustande kein Blut, sondern Blutwasser, und werden nur bei sehr heftigem Andrange des Blutes gegen den Kopf, oder im entzündeten Zustande sichtbar, wo sie oft so von Blut strotzen, dafs die ganze Conjunctiva roth erscheint. Sie bildet am inneren Augenwinkel, ehe sie sich an den Augapfel anlegt, eine halbmondförmige Falte (Plica s. membranula semilunaris), deren ausgehöhlter freier Rand gegen den äufseren Augenwinkel gerichtet ist. Neben dieser Falte nach innen liegt im Thränensee ein kleiner rundlicher röthlicher Körper, Caruncula lacrymalis genannt. Er enthält viele Schleimsäckchen, in welchen zum Theil die Augenbutter (Lemae) abgesondert wird.

Hinter oder unter der äufseren Hautplatte der Augenlieder liegt der innere Theil des Augenliedschliefsers, der von manchen auch ausschliefslich Musculus palpebralis genannt wird. Der Augenliedschliefser (Musculus orbicularis palpebrarum) entspringt mit einer nicht unbedeutenden Sehne (Ligamentum palpebrale internum), und ober dieser, mit mehreren Fleifchfasern vom Nasenfortsatze des Oberkiefers, und ebenfalls fleischigt vom äufseren Rande des Nasentheiles vom Stirnbeine. Seine dünneren blaseren Fasern (Stratum internum) legen sich in flachen Wölbungen vor die vordere Fläche des Knorpels und die innere Hauptplatte des oberen Augenlieds. Seine stärkeren Fasern steigen schräg über den Oberaugenhöhlrand aufwärts, und wölben sich vor dem Corrrugator supercilii und dem Musculus frontalis, mit welchen sie sich vermischen, nach aufsen. Auf dem Wangenbeine krümmt sich der Muskel ab- und einwärts, geht vor dem Knorpel des unteren Augenliedes und dem unteren Augenhöhlrande gegen den inneren Augenwinkel, und setzt sich früher an den erhabenen Rücken des Nasenfortsatzes vom Oberkiefer, später an die Periorbita, die die vordere Fläche des Thränensacks überzieht, an seine vorhin schon genannte Sehne, und an die Augenhöhlfläche des Thränenbeins, gleich hinter der Crista lacrymalis. Auf diese Art liegt der Muskel eiförmig mit seinen Fasern ausgebreitet, so dafs der breitere Theil gegen die Schläfe, der schmalere gegen die Nasenwurzel gekehrt ist.

Durch diesen Muskel und den Aufheber des oberen Augenlieds steht es ganz in des Menschen Willkühr, die Augenliedspalte zu verengern oder zu erweitern, und dadurch mehr oder weniger Lichtstrahlen ins Aug fallen zu lassen. Auch werden durch die Zusammenziehung des Augenliedschliefsers die Thränen gegen den inneren Augenwinkel zum Thränensee hingepreſst, um dort von den Thränenpunkten aufgenommen zu werden.

Der Aufhebemuskel des obern Augenlieds (Levator palpebrae superioris) entspringt mit sehnigten Fasern, gemeinschaftlich mit dem Musculus rectus superior, unter der oberen Wand des Sehloches von der als Periorbita die Augenhöhle überkleidenden äufseren, und der den Nervus opticus einhüllenden inneren Platte der harten Hirnhaut, und geht unter der Oberaugenhöhlwand, bedeckt von der Periorbita und einer dünnen Fettlage, gerade nach vorne. So wie er sich dem Oberaugenhöhlrande nähert, breiten sich seine Fleischfasern aus, und gehen unter diesem Rande in eine dünne sehr breite Aponeurose über, die sich vor der inneren Hautplatte des oberen Augenlieds herabsenkt, und zum Theil an den oberen Rand und die vordere Fläche des Oberaugenliedknorpels festsetzt, zum Theil mit der Periorbita und dem Augenliedschliefser vermischt. Ueber den Ursprung des Muskels geht der Nervus trochlearis von der Fissura orbitalis superior zum Musculus trochlearis herüber; auf seinem Bauche ligt der N. frontalis vom 1ten

Aste des 5ten Paares, und unter ihm der M. rectus superior, dessen inneren Rand er bedeckt.

Die Wirkung des Muskels ist schon mit seinem Namen ausgesprochen.

Hinter der inneren Faserlage des Augenliedschliefsers, und der an seiner hintern Fläche sich anlegenden Periorbita, liegen die sehr dünnen Augenliedknorpel (Tarsi), ein oberer und ein unterer. Der obere ist viel breiter als der untere, beide sind aber von gleicher Länge. Man unterscheidet an jedem einen oberen und einen unteren Rand, ein äufseres und ein inneres Ende, eine vordere und eine hintere Fläche. Der obere Rand des oberen Knorpels ist stark gewölbt, der untere fast gerade; der obere Rand des unteren Knorpels ist ganz flach ausgehöhlt, der untere ganz flach gewölbt. Die äufseren Enden sind spitziger, die inneren etwas stumpfer; die vorderen Flächen sind nach der Wölbung des Augapfels gewölbt, die hinteren ausgehöhlt. Hinter den schon bemerkten Fasern der Periorbita, welche sich vom Stirnfortsatze des Wangenbeins herüber zu der Haut des äufseren Augenwinkels spannen, kömmt vom senkrechten Theile der Augenhöhlfläche des Wangenbeins, gleich hinter dem äufseren Augenhöhlrand, ein ganz eigenes ziemlich starkes Band, welches an seinem Ursprunge breiter ist, und zu den äufseren spitzeren Enden beider Augenliedknorpel geht, (Ligamentum palpebrale externum). Die inneren stumpferen Enden der Augenliedknorpel sind durch dichteres Zellgewebe an die Sehne des Augenliedschliefsers geheftet.

Zwischen der hinteren Fläche der Augenliedknorpel und der inneren Hautplatte der Augenlieder liegen, von einem Rande des Knorpels zum anderen reichend, mehrere Reihen regellos an einander gehäufter, kleiner einfacher Drüsen von gelblicher Farbe (Intestinula s. Glandulae Meibomii). Sie öffnen sich an der inneren Lefze des Augenliedrandes mit erhabenen Punkten (Puncta ciliaria), und sondern eine schleimigt öhligte Feuchtigkeit (die Augenbutter) ab.

Die Thränenwerkzeuge.

In der schon beschriebenen Grube, an der inneren Seite des Wangenfortsatzes vom Stirnbein, liegt die Thränendrüse (Glandula lacrymalis). Sie besteht aus vielen röthlichen, rundlichen an einander liegenden Drüsenkörnern (Acini), und gehört defswegen zu dem Geschlechte der vollkommenen zusammengehäuften Drüsen (Glandulae conglomeratae). Ihre Form ist länglich rund; ihre äufsere der Augenhöhlwand zugekehrte Fläche ist gewölbt, ihre innere etwas ausgehöhlt. Ihr vorderer Rand geht bis dahin, wo die innere Hautplatte des oberen Augenliedes sich an den Augapfel legt und Conjunctiva wird; aus ihm kommen mehrere einzelne sehr feine Ausführungsgänge, die sich durch die innere Hautplatte des oberen Augenliedes, am oberen Rande des Knorpels, öffnen.

Die von der Thränendrüse abgesonderte, und zum Thränensee gelangte Feuchtigkeit, wird von den Thränenpunkten aufgenommen, und in die Thränenröhrchen gebracht. Die Thränen-

röhrchen (Canaliculi lacrymales s. cornua limacum) fangen mit den schon bemerkten Thränenpunkten an, gehen erst eine ganz kleine Strecke gerade in ihr Augenlied hinein, wenden sich dann unter einem beinah rechten Winkel gegen die Nase, und laufen in den dünnen weichen Rändern des inneren abgerundeten Augenwinkels, hinter der Sehne des Augenliedschliefsers, zwischen seinen Fasern und der inneren Haut der Augenlieder, das obere bei offnem Auge mehr nach unten gekrümmt, das untere mehr horizontal, zum Thränensack hin. An der vorderen Wand des Thränensacks kommen sie in einem Winkel zusammen, und öffnen sich mit einer gemeinschaftlichen länglich runden Mündung, deren Durchmesser beinah eine Pariser Linie betragen mag, in die Höhle des Sackes. Das obere Thränenröhrchen ist etwas länger als das untere; ihr Durchmesser ist gröfser als jener der Thränenpunkte, und mag wohl eine halbe Pariser Linie betragen. Ihre Haut, die sehr genau mit den Fasern des Augenliedschliefsers und der inneren Haut der Augenlieder verwachsen ist, ist äufserst dünn und zart, und inwendig röthlich.

Die schon bemerkte Thränenfurche führt zum knöchernen Thränenkanal, welcher gröfstentheils durch das Oberkieferbein gebildet wird. Der vordere breitere Theil der Nasenfläche dieses Knochens wird nämlich nach oben schmaler, und geht in einen Halbkanal über, zu dessen Bildung der Rand der Kieferhöhlöffnung, der sich hier nach innen und vorne umbeugt, und

der vorstehende hintere Rand des Nasenfortsatzes vom Oberkiefer, das meiste beitragen; durch den an beide genannte Ränder sich anlegenden Thränenfortsatz der unteren Muschel, und durch das untere Ende des Thränenbeins entsteht nun der knöcherne Thränenkanal (Canalis lacrymalis osseus). Sein Durchmesser beträgt bei Erwachsenen gewöhnlich mehr als 2 Pariser Linien, und seine Länge 1/2 Zoll. Sein unteres Ende ist etwas nach hinten gewandt.

In der Thränenfurche liegt ein länglicher häutiger Behälter, der Thränensack (Saccus lacrymalis). Nach oben ist er geschlossen, nach unten setzt er sich durch den knöchernen Thränenkanal fort, und öffnet sich als häutiger Thränenkanal (Canalis lacrymalis membranaceus) zwischen der Nasenfläche des Oberkieferbeins und der unteren Muschel, so dafs diese seine Mündung verbirgt, in den unteren Nasengang. Der Thränensack sowohl als der Thränenkanal hat zwei Häute, deren äufsere weifsere durch das Periosteum gebildet, deren innere seröse mit der Schleimhaut der Nase eins wird.

Der häutige Thränenkanal ist wohl genau so weit als der knöcherne, indem seine so sehr dünnen Häute den Durchmesser unmerklich vermindern. Nur im kranken Zustande schwellt die innere seröse Haut an, und verengert dadurch das Lumen des Kanals mehr oder weniger.

Die Muskeln des Augapfels.

Der obere schiefe und die vier geraden Augenmuskeln entspringen mit breiten, kurzen,

dünnen, unter einander verwachsenen Sehnen um den Sehnerven herum, da wo er aus dem Sehloche in die Augenhöhle tritt, von den beiden Blättern der festen Hirnhaut, also von der Periorbita und der Scheide des Sehnerven. Der obere, der äufsere, und der untere gerade Augenmuskel bilden bei ihrem Ursprunge einen Durchgang für den dritten und sechsten Hirnnerven, und den Nasenzweig vom ersten Aste des fünften Paares. (Daher kömmt die Behauptung mehrerer Anatomen, dafs in der flachen Rinne, die am oberen Theile des rundlichen Ausschnitts liege, in welchem die Oberaugenhöhlspalte anfängt, ein flechsigtes Band befestiget sey, welches sich vorwärts in vier flechsigte Schenkel theile, zwischen denen die Fleischfasern des äufseren und inneren geraden Augenmuskels entsprängen). Der Raum zwischen den Augenmuskeln und dem Augapfel ist ganz mit Fett ausgepolstert, durch welches die Gefäfse und Nerven an den Ort ihrer Bestimmung gehen.

Jeder gerade Augenmuskel zieht, wenn er allein wirkt, den Augapfel rückwärts, und nach seiner Seite; wirken sie alle viere zu gleicher Zeit, so ziehen sie den vorderen Theil des Augapfels gegen das Sehlöch.

Der obere gerade Augenmuskel (Musculus rectus bulbi superior s. attollens s. superbus s. admirator) wird von seinem Ursprunge an fleischigt, dicker und breiter, geht auf dem Sehnerven vorwärts über den Augapfel, und breitet sich in eine dünne Sehne aus, die sich, so wie die Sehnen aller Augen-

muskeln, drei bis vier Linien vom Rande der Hornhaut entfernt, an die harte Augenhaut festsetzt.

Sein innerer Rand wird bedeckt vom Aufheber des oberen Augenlieds; unter seinem hinteren Ende liegt der obere Zweig vom dritten Hirnnerven, der Ramus nasalis vom ersten Aste des fünften Paars, die Arteria ophthalmica, die Vena ophthalmica cerebralis, und das Ganglion ophthalmicum. Seine sehnigte Ausbreitung bedeckt die des oberen schiefen Augenmuskels.

Der äufsere gerade Augenmuskel (M. bulbi externus s. abducens s. indignatorius) geht mit einem breiten dicken Bauche zwischen der äufseren Augenhöhlwand und der äufseren Seite des Augapfels vorwärts, und setzt sich mit seiner breiten dünnen Sehne, an der Schläfenseite des Augapfels, an die harte Augenhaut.

Auf seinem oberen Rande lauft der Ramus lacrymalis vom ersten Aste des fünften Paars, und die Arteria lacrymalis zur Thränendrüse, welche seine sehnigte Ausbreitung unter sich verbirgt. Seine äufsere Fläche ist durch lockeres Zellgewebe an die Periorbita geheftet; an seiner inneren liegt die Arteria ophthalmica und Vena ophthalmica cerebralis, der Ramus nasalis vom ersten Ast des fünften Paars, und der sechste Hirnnerve, der sich in dem Muskel verzweigt; unter seinem unteren Rande lauft der dritte Hirnnerve.

Der obere schiefe Augenmuskel (M. obliquus bulbi superior s. trochlearis s.

patheticus) geht von seinem Ursprunge an mit einem schmalen Bauche, in dem rundlichen Winkel zwischen der innern und obern Augenhöhlwand, nah unter der Periorbita vorwärts, wird dünner, rundlich und sehnigt, dringt durch seine knorpliche Rolle, innerhalb welcher er von einem Schleimbeutel umgeben wird, geht, so wie er mit seiner Sehne aus der Rolle herauskömmt, aus- und rückwärts zur oberen Fläche des Augapfels, und setzt sich mit einer dünnen sehnigten Ausbreitung, unter und hinter der des oberen geraden Augenmuskels, an die harte Augenhaut. Er rollt den Augapfel schief abwärts und einwärts, so dafs die Pupille nach unten gegen die Wange gerichtet wird.

Die Rolle dieses Muskels wird von einem viereckigen, zu einem Halbkanal gerollten Knorpelstücke gebildet, dessen Wölbung gegen den Augapfel, dessen Aushöhlung gegen die innere Augenhöhlwand gerichtet, und durch kurze sehnigte Fasern dort befestigt ist.

Am äufseren Rande des Muskels liegt der vierte Hirnnerve, der sich in ihn verzweigt, der Aufheber des oberen Augenlieds, und der Nervus und die Arteria frontalis. Unter ihm liegt die Vena ophthalmica cerebralis, der Nervus und die Arteria nasalis, und der folgende Muskel.

Der innere gerade Augenmuskel (M. rectus bulbi internus s. adducens s. bibitorius) liegt unter dem vorigen, geht von seinem Ursprunge aus mit einem breiten dicken Bauche, nah an der inneren Augenhöhlwand vorwärts, und setzt sich mit seiner sehnigten

Ausbreitung, an der inneren Seite des Augapfels, an die harte Augenhaut. Auf seinem oberen Rande liegt der Nervus und die Arteria nasalis, an seiner äufseren Fläche verzweigt sich der innere Zweig vom Ramus inferior des dritten Hirnnerven in seine Fleischfasern.

Der untere gerade Augenmuskel (M. rectus bulbi inferior s. deprimens s. humilis) geht, zwischen dem Augapfel und der unteren Augenhöhlwand, mit seinem schmalen Bauche vorwärts, und setzt sich, früher als die übrigen geraden Augenmuskeln, mit seiner sehnigten Ausbreitung an die harte Augenhaut. Auf seiner oberen Fläche verzweigt sich der mittlere Zweig vom Ramus inferior des dritten Hirnnerven in seine Muskelfasern.

Der untere schiefe Augenmuskel (M. obliquus bulbi inferior) entspringt zwischen dem unteren Ende der Thränenfurche und dem Unteraugenhöhlkanal, gleich hinter dem Unteraugenhöhlrand, unmittelbar von der Augenhöhlplatte des Oberkiefers, geht unter dem Augapfel nach aussen und hinten, steigt dann aufwärts, und setzet sich, zwischen der Schläfenseite des Augapfels und dem äufseren geraden Augenmuskel, der Sehne des oberen schiefen Augenmuskels gegenüber, mit seiner sehnigten Ausbreitung an die harte Augenhaut. An seinem hinteren Rande verzweigt sich der untere Zweig vom Ramus inferior des dritten Hirnnerven in seine Muskelfasern.

Er rollt den Augapfel schräg aufwärts und

auswärts, so dafs die Pupille aufwärts gegen die Schläfe gerichtet ist.

Der Augapfel (Bulbus oculi).

Die Form des Augapfels ist kugligt, jedoch so, dafs er aus den Abschnittten zweier Kugeln zusammengesetzt scheint. Der hintere gröfsere Theil desselben gleicht dem grofsen Abschnitt einer gröfseren, der vordere kleinere aber dem kleinen Abschnitt einer kleineren Kugel.

Die harte Augenhaut.

Den grösten Theil der äufseren Hülle des Augapfels bildet eine milchweifse, an vielen Stellen glänzende, aus verschiedenartig sich durchkreutzenden sehnigten Fasern gebildete, undurchsichtige elastische dicke Haut, die harte Augenhaut (Tunica sclerotica) genannt. Man bemerkt an ihr zwei runde Oeffnungen: eine vordere gröfsere, und eine hintere kleinere. In die vordere gröfsere Oeffnung ist die Hornhaut eingefugt, so dafs die harte Augenhaut, schief von innen nach aufsen abgeschnitten, auf dem ebenfalls schiefen Rande der Hornhaut ruht, wodurch der Umfang der äufseren Fläche dieser Haut kleiner wird, als der ihrer inneren. Wo der Rand der inneren Fläche der Hornhaut auf der inneren Fläche der harten Augenhaut liegt, wird er von einem schmalen, dünnen, aber sehr zähen bandartigen Ringe (Annulus ligamentosus) bedeckt, der durch ein dunkles Pigment gezeichnet ist. Nimmt man den Ring hinweg, so erscheint eine schmale, seichte, kreisförmige Furche. An diesem

Bandringe ist der innere Rand des grauen Kreises, und die äufsere Fläche vom Rande der Regenbogenhaut sehr stark befestigt.

Durch die hintere kleinere Oeffnung dringt der plötzlich dünner gewordene Sehnerve, von seiner zweiten durch die Fortsetzung der weichen Hirnhaut gebildeten Scheide umgeben, in die Höhle des Augapfels. Die erste oder äufsere Scheide dieses Nervens, gebildet durch die fortgesetzte feste Hirnhaut, wird zum Theil im Umfange dieser hinteren kleineren Oeffnung an die harte Augenhaut festgeheftet, zum Theil vermischt sie sich mit ihr, weswegen auch hier die Sclerotica am dicksten ist.

Nebst dem wird die harte Augenhaut an ihrem vorderen und hinteren Theile noch von Blutgefäfsen und Nerven schief durchbohrt, die zur Ader- und Regenbogenhaut gehen, und Vasa ciliaria und Nervi ciliares genannt werden.

Ihre äufsere Fläche ist rauh durch die Ansätze der Augenmuskeln; auf ihrer inneren sieht man ein schwarzbraungefärbtes, höchst zartes Zellgewebe (Lamina fusca) ausgebreitet, durch welches sie mit der unter oder in ihr liegenden Aderhaut locker zusammenhängt.

Sie erhält ihr Blut durch die Ciliargefäfse. Ob sie von den sie durchbohrenden Ciliarnerven auch Nervenfädchen erhält, hat man bis jetzt noch nicht entdecken können.

Die Hornhaut.

Den vorderen kleineren, aber am stärksten gewölbten Theil der äufseren Hülle des Aug-

apfels, bildet die Hornhaut (Tunica cornea). Sie ist eine farbenlose, durchsichtige, harte Haut, die auf ihrer höchsten Wölbung dicker, und gegen ihren, in die vordere gröfsere Oeffnung der harten Augenhaut eingefügtem Rand dünner ist. Ihre äufsere gewölbte Fläche ist von der Bindehaut des Auges überzogen, die aber hier äufserst dünn, ebenfalls ganz durchsichtig, und so fest mit der Hornhaut verwachsen ist, dafs man sie nicht von ihr unterscheiden kann; ihre innere ausgehöhlte Fläche ist von einer durchsichtigen, sehr zarten, glasartigen Haut überkleidet.

Man hat bis jetzt weder Blutgefäfse noch Nerven in ihr entdecken können.

Die Aderhaut.

Innerhalb der genannten äufseren Hülle des Augapfels liegt zunächst die Aderhaut (Tunica chorioidea). Sie ist ungleich dünner und weicher als die harte Augenhaut und die Hornhaut, sehr leicht zerreifsbar, braun von Farbe, und zeigt ein unendliches Gewebe bogenförmig verbreiteter Blutgefäfse. Ihre äufsere Fläche ist gewölbt, und mit der inneren Fläche der harten Augenhaut, an welche sie anliegt, durch die schon genannte Lamina fusca sehr locker verbunden. Viel fester und inniger wird die Verbindung an der inneren Fläche der hinteren und vorderen Oeffnung der harten Augenhaut, mit welcher sie nebst dem noch durch die Ciliargefäfse und Nerven zusammenhängt.

Man bemerkt an ihr eine vordere und hintere Oeffnung. Letztere ist sehr fest mit dem

Rande der hinteren Oeffnung der harten Augenhaut verbunden, und zum Durchgang des Sehnerven bestimmt; erstere liegt frei vor dem Rande der Kristallinse, und hinter der Regenbogenhaut.

Wo sich die Aderhaut vorne der Regenbogenhaut nähert, wird sie auf ihrer äufseren Fläche von einem grauen Ringe bedeckt, der Annulus s. orbiculus ciliaris genannt, und auf folgende Art gebildet wird. Von den Ciliargefäfsen und Nerven breitet sich, so wie sie dem genannten Kreise näher kommen, eine sehr dünne Schleimhaut aus, die allmählich dicker wird, und endlich als ein grauer Kreis von zusammengehäuftem Schleimgewebe erscheint, in welchem sich sehr viele feine Zweige der genannten Gefäfse und Nerven untereinander verwickeln. In einiger Entfernung von dem äufseren Rande dieses Kreises fängt die Aderhaut an, dunkler gefärbt zu werden. Der innere Rand liegt an den äufseren Rand der Regenbogenhaut und den Bandring an, mit welchem er sehr fest verbunden ist. Seine äufsere Fläche hängt mit der inneren Fläche der harten Augenhaut zusammen, seine innere aber sehr fest mit der äufseren Fläche des Kammkranzes. Der Orbiculus ciliaris füllt den Raum aus, der durch das Einwärtswenden der Aderhaut gegen die Achse des Auges, zwischen dieser Haut und der harten Augenhaut bleibt.

Die innere Fläche der Aderhaut ist von einem braunen Pigment überzogen. Wo sie sich von der harten Augenhaut ab und gegen die

Achse des Auges wendet, da erheben sich auf ihrer inneren Fläche dünne, von hinten nach vorne in stumpfe Spitzen auslaufende Kämme, welche neben einander liegend einen Kranz bilden, der unter dem Namen Ciliarkörper (Corpus ciliare) bekannt ist, richtiger aber Kammkranz (Corona cristata) genannt wird. Diese Kämme fangen da an sich kaum merklich zu erheben, wo aufsen die Aderhaut anfängt dunkler gefärbt zu werden, und wo innen die Nervenhaut aufhört. Gegen die vordere gröfsere Oeffnung der Aderhaut werden sie immer höher, und ragen mit ihren stumpfen Spitzen, vor dem Rande der Kristallinse und hinter der hinteren Fläche der Regenbogenhaut, in die vordere Oeffnung der Aderhaut hinein. Der Kammkranz wird von einem dunkleren Pigment überzogen, als der hintere Theil der inneren Fläche der Aderhaut; besonders dick liegt es in der Vertiefung zwischen den Kämmen, während es den Rücken derselben ganz dünn überzieht, weswegen sie auch viel heller erscheinen.

Zwischen dem Rand der Aderhaut, der die vordere Oeffnung derselben umgiebt, und dem inneren Rand des grauen Kreises bleibt gleichsam eine Furche, in welcher der äufsere Rand der Regenbogenhaut angeheftet ist. Auf dem Profildurchschnitte sieht man dieses sehr deutlich.

Ihr Blut erhält die Aderhaut durch die Ciliararterien, ihre Nerven wahrscheinlich aus den Ciliarnerven, obwohl man noch keine Fäden bis in sie hinein hat verfolgen können.

Die Regenbogenhaut.

Wo aufsen die Hornhaut und die harte Augenhaut zusammenstofsen, da ist innen eine eigenthümliche Haut senkrecht ausgespannt, die durch die Hornhaut durchschimmert, und ihres Farbenspiels wegen, die Regenbogenhaut oder Blendung (Iris) genannt wird.

Sie ist eine aus neben einander liegenden, und durch Zellgewebe unter einander verbundenen, Blutgefäfsen und Nerven bestehende kreisrunde Haut, die in ihrer Mitte eine kreisrunde Oeffnung hat. Man unterscheidet an ihr einen äufseren und inneren Rand, eine vordere und hintere Fläche. Der äufsere Rand ist an den Bandring, den inneren Rand des grauen Kreises, und den Rand der Aderhaut, der die vordere Oeffnung dieser Haut bildet, festgeheftet; der innere Rand umgiebt die kreisrunde Oeffnung, welche die Sehe oder das Lichtloch (Pupilla) genennt wird. Ihre vordere Fläche ist farbigt, und zeigt strahlenförmig vom äufseren Rande gegen das Lichtloch neben einander laufende Blutgefäfse und Nerven. Erstere bilden häufig kleine Bogen unter sich, am häufigsten aber und deutlichsten in der Nähe der beiden Ränder, wodurch zwei Kreise besonders unterschieden werden: der am äufseren Rande wird der gröfsere Kreis (Circulus major) und der am inneren Rande der kleinere Kreis (Circulus minor) genannt. Der Theil der Regenbogenhaut, der zwischen dem gröfseren und kleineren Kreis liegt, heifst der gröfsere Ring (Annulus major), und der zwischen dem kleineren Kreis und dem inneren Rand,

der kleinere Ring (Annulus minor). Dieser ist schmaler als jener, und oft sind beide verschieden gefärbt.

Die hintere Fläche ist von einem schwarzen, dicken, sehr zähen Pigment überzogen, und erscheint, wenn dieses weggewachsen ist, ungefärbt. Man nennt sie vorzugsweise die Traubenhaut (Uvea).

Die Regenbogenhaut ist bis zum siebenten Monat des Fötuslebens ein vollkommen geschlossener Vorhang; in diesem Monate fängt sie an, in ihrem Mittelpunkte sich zu öffnen, und so allmählich das Lichtloch zu bilden. Der Theil der Regenbogenhaut, der bis dahin die Stelle des Lichtloches verschliefst, wird das Sternhäutchen (Membrana pupillaris) genannt.

Sie erhält ihr Blut durch die vorderen und langen Ciliargefäfse; ihre Nerven von den Ciliarnerven.

Die wässerigte Feuchtigkeit.

Zwischen der Hornhaut und der Kristallinse ist eine eigene Höhle, die durch die senkrecht ausgespannte Regenbogenhaut in zwei ungleiche Theile unterschieden wird. Der Raum zwischen der hinteren Fläche der Hornhaut und der vorderen Fläche der Regenbogenhaut heifst die vordere Kammer (Camera anterior). Der Raum zwischen der hinteren Fläche der Regenbogenhaut und der vorderen Fläche der Kristallinse die hintere Kammer (Camera posterior). Die vordere ist gröfser als die hintere, und beide stehen durch das Lichtloch mit einander in Gemeinschaft. Der Raum beider Kammern wird von

einer, wie Wasser flüssigen, farbenlosen Feuchtigkeit, die man defswegen die wässerigte Feuchtigkeit (Humor aqueus) nennt, ausgefüllt. Sie bespühlt die Wände der beiden Kammern, so wie die beiden Flächen der Regenbogenhaut, ohne in einer eigenen Haut eingeschlossen zu seyn.

Die Nervenhaut.

Der Sehnerve tritt durch die hintere kleinere Oeffnung der Aderhaut in die Höhle des Augapfels, und breitet sich zwischen der Aderhaut und der Glashaut als eine markige halbdurchsichtige Membran aus, die man die Nervenhaut oder Netzhaut (Tunica nervea s. retina) nennt. Sie besteht aus zwei Schichten. Die äufsere ist die breiartige, einförmige Ausbreitung des Nervenmarks, die sich da, wo der Kammkranz anfängt, mit einem ausgezackten Rande endigt, und ziemlich fest mit dem Anfange des genannten Kranzes, noch fester aber mit dem äufseren Rande des Strahlenblättchens zusammenhängt. Die innere Schichte ist äufserst dünn, aber doch zäher und fester, als die äufsere, und wird durch das Zellgewebe gebildet, was zwischen den Gefäfsen der Nervenhaut ausgebreitet ist. Sie geht weiter vor als die Markschichte, so dafs sie zwischen dem gezackten Rande dieser und dem Petitschen Canale eine besondere Zone bildet, die mit dem Strahlenblättchen ganz genau verwachsen ist. Neben dem eingetretenen Sehnerven nach aufsen, gerade in der Achse des Auges, sieht man in der Nervenhaut eines auch

zwei Fältchen, und ein feines Loch mit einem gelben Rande umgeben.

Zwischen der äufseren Fläche der Nervenhaut und der inneren Fläche der Aderhaut liegt die mit dem Sehnerven durchgetretene Pia mater, als eine äufserst zarte blafsbraune Schleimhaut ausgebreitet. Sie reicht nicht weiter als die äufsere Schichte der Nervenhaut, und ist Ursache, dafs diese (in frischen Augen) nie auf ihrer äufseren Fläche, von dem die innnere Fläche der Aderhaut überziehenden Pigmente braun gefärbt erscheint. Hingegen bedeckt von da, wo sie aufhört, also vom gezackten Rande der Nervenhaut an, sehr oft das schwarze Pigment des Kammkranzes die vordere Fläche des Strahlenblättchens unter dem Namen Annulus mucosus.

Ihr Blut erhält sie durch die Arteria centralis.

Das Strahlenblättchen.

Zwischen dem gezackten Rande der Nervenhaut und dem Rande der Kristallinse liegt ein eigenes Gebilde, das Strahlenblättchen (Zonula Zinnii). Es ist eine sehr feine, durchsichtige, kreisrunde Membran, mit einer Oeffnung in der Mitte, und besteht aus festeren, strahlenförmig vom Umfange gegen den Mittelpunkt laufenden Streifen, zwischen welchen Zellgewebe ausgespannt ist. Man unterscheidet an ihm einen äufseren und inneren Rand, eine vordere und hintere Fläche.

Der äufsere Rand verbindet sich mit dem gezackten Rande der Nervenhaut; der innere verwächst vor dem Rande der Kristallinse mit

der Kapsel derselben. Die vordere Fläche legt sich genau in alle Vertiefungen und an alle Erhabenheiten des Kammkranzes, mit welchem sie durch das schwarze Pigment sehr fest zusammengeleimt wird; die hintere Fläche bedeckt die weiter vorgehende innere Schichte der Nervenhaut. Von dem Rande dieser Schichte an entfernt sie sich etwas von der hinter ihr liegenden Glashaut, wodurch um die ganze Kristallinse herum ein ziemlich dreiseitiger Gang (Canalis Petiti) gebildet wird.

Die Kristallinse.

In der kreisrunden Oeffnung, welche der innere Rand des Strahlenblättchens umgiebt, liegt die Kristallinse (Lens crystallina). Sie ist ein völlig farbenloser, gallertartiger, kreisrunder Körper, dessen vordere Fläche flacher, dessen hintere stärker gewölbt ist. Beide Flächen kommen in einem gemeinschaftlichen Rande zusammen. Die vordere liegt frei hinter der Regenbogenhaut, und wird gegen den Rand von den frei hervorstehenden stumpfen Spitzen des Kammkranzes bedeckt; ihre hintere vor der Mitte des Glaskörpers, in welchen sie bis an den Rand eingedrückt ist. Die gallertartige Masse, aus welcher die Krystallinse besteht, ist von einer eigenen glasartigen Haut umhüllt, die man die Kapsel derselben (Capsula lentis) nennt. Die vordere Wand der Kapsel ist ziemlich dick, und gegen den Rand der Linse mit dem inneren Rande des Strahlenblättchens verwachsen; die hintere Wand ist

viel dünner, und läfst sich nicht von der Glashaut trennen.

Der Glaskörper.

Den gröfsten Theil der Höhle des Augapfels füllt ein farbenloser eiweisähnlicher Körper, der Glaskörper (Corpus vitreum). Seine Form gleicht der einer Kugel, welche vorne (durch die hintere Fläche der Kristallinse) einen Eindruck hat. Er ist von einer eigenen, äufserst zarten, durchsichtigen Haut umgeben, die man Glashäutchen (Membrana hyaloidea) nennt. Der Glaskörper und die Kristallinse mit ihren Kapselhäuten haben im regelmäfsigen Zustande eben so wenig blutführende Gefäfse, als die Hornhaut.

Die Gefäfse des Auges.

Die Augenschlagader (Arteria ophthalmica), welche aus der Carotis interna entspringt, geht mit dem Sehnerven durch das Sehloch in die Augenhöhle, und theilt sich in Zweige für den Augapfel selbst, und für seine Umgebungen. Die Zweige für ersteren sind 1) die Arteria centralis retinae, die durch die Mitte des Sehnerven in die Höhle des Augapfels dringt, und sich in der Nervenhaut verbreitet; 2) die Arteriae ciliares, welche sich in der harten Augenhaut, in der Aderhaut und in der Regenbogenhaut vertheilen. Die Zweige für die Umgebungen sind die Arteria lacrymalis, die A. supraorbitalis, A. frontalis, A. nasalis, A. ethmoidales, A. tarseae und Rami musculares. Die Augenlieder erhalten noch Zweige von der A. temporalis, A. infraorbitalis, und A. angularis.

Die Venen des Auges vereinigen sich in der Vena ophthalmica cerebralis, die durch die Oberaugenhöhlspalte zum Sinus cavernosus geht, und in der Vena ophthalmica facialis, die durch die Unteraugenhöhlspalte dringt, und in die Vena facialis interna einmündet.

Die Nerven des Auges.

Der Sehnerve dringt durch das Sehloch in die Augenhöhle, geht schräg abwärts und auswärts nach vorne zum Augapfel, durchbohrt neben der Achse des Auges nach innen die harte Augenhaut und die Aderhaut, und breitet sich in der Höhle des Augapfels als Nervenhaut aus.

Der dritte Hirnnerve kommt durch die Oberaugenhöhlspalte in die Augenhöhle, verzweigt sich in den oberen, äufseren und unteren geraden und schiefen Augenmuskel, und in den Aufheber des oberen Augenlieds. Er hilft das Ganglion ophthalmicum bilden.

Der vierte Hirnnerve geht durch die Oberaugenhöhlspalte zum oberen schiefen Augenmuskel.

Der erste Ast des fünften Hirnnerven geht durch die Oberaugenhöhlspalte in die Augenhöhle, und giebt 1) den Ramus lacrymalis zur Thränendrüse, 2) den Ramus nasalis theils durch das Foramen ethmoideum zur Nase, theils zum Augenliedschliefser, dem Stirnmuskel, der Bindehaut des Auges, zur Thränenkarunkel, und zum Thränensack, und 3) den Ramus frontalis zur Stirne. Er hilft das Ganglion ophthalmicum bilden.

Der sechste Hirnnerve geht durch die Oberaugenhöhlspalte zum äufseren geraden Augenmuskel.

Das Augenknötchen (Ganglion ophthalmicum) wird vom ersten Aste des fünften und vom dritten Hirnnerven gebildet, und gibt die Ciliarnerven zur Regenbogenhaut, und wahrscheinlich zur Aderhaut.

Anleitung zur Zergliederung des Auges.

Die Augenlieder.

Die Haut wird von der Mitte des Schläfenrandes des Wangenbeins aus, immer einige Linien von dem oberen und unteren Augenhöhlrande entfernt, bis zum Rücken der Nase durchschnitten, und bis zu den Augenwimpern aufgehoben, indem man den Musculus orbicularis palpebrarum bis eben dahin reinigt. Vorzügliche Aufmerksamkeit und Vorsicht erfordert hierbei der Theil des Muskels, der die beiden Augenlieder bedeckt (indem hier die Muskelfibern äufserst dünn und zart sind), und die Sehne, die unter dem Namen Ligamentum palpebrale internum bekannt ist, und von dem Nasenfortsatze des Oberkiefers entspringt. Nachdem er vollkommen gereinigt ist, wird auch er aufgehoben bis zu den Rändern der Augenlieder und zu sei-

nem Befestigungspunkte, indem zugleich seine untere Fläche gereinigt wird, jedoch ohne Verletzung der Periorbita. Da er sich am inneren Augenwinkel, und auf dem Wangenfortsatze des Stirnbeins, am deutlichsten vom M. frontalis unterscheidet, so fängt man auch von hieraus an, beide Muskeln von einander zu trennen. So wie man beim Aufheben des Muskels an den gewölbten Rand des oberen Augenliedknorpels kommt, muſs man sehr vorsichtig zu Werk gehen, um die sehnigte Ausbreitung des M. levator palpebrae superioris, der hier den Knorpel bedeckt, und sich gegen den Rand des Augenlieds mit dem M. orbicularis palpebrarum verbindet, nicht zu zerschneiden.

Der untere Theil des Muskels läſst sich nicht so ganz aufheben, wie der obere, sondern muſs, da er schon an dem erhabenen Rücken des Nasenfortsatzes des Oberkiefers befestigt wird, vom inneren Augenwinkel an, gleichlaufend mit dem untern Augenhöhlrand, bis beinahe gegen das Ende dieses Randes gespalten, und nun seine Befestigung an dem erhabenen Rücken des Nasenfortsatzes, und der Periorbita, welche den Thränensack deckt, gereiniget werden.

Beim Aufheben des breiteren Theils vom Augenliedschlieſser werden zugleich die dichteren Fasern der Periorbita, welche sich vom Stirnfortsatze des Wangenbeins herüber zu der Haut des äuſseren Augenwinkels spannen, gereinigt, und dann in ihrer Mitte durchschnitten, um das hinter ihnen liegende Ligamentum palpebrale externum präpariren zu können.

Um nun zum Levator palpebrae superioris und den übrigen Muskeln des Auges kommen zu können, mufs die Augenhöhle von oben geöffnet werden. In dieser Absicht wird das Periosteum vom Reste des Stirnbeins bis unter den Oberaugenhöhlrand abgestofsen, und der Knochen selbst mit schief gegen die Augenhöhle gerichteter Säge durchsägt, und zwar aufsen bis zum Stirnfortsatze des Wangenbeins, und innen bis zu dem seichten Grübchen am vorderen Ende des rundlichen Winkels zwischen der oberen und inneren Wand der Augenhöhle, jedoch so, dafs die knorpligte Rolle des oberen schiefen Augenmuskels unverletzt bleibt. Die obere Augenhöhlwand wird dann von den Sägeschnitten aus durchmeifselt und weggebrochen, so dafs zugleich das Sehloch und die obere Augenhöhlspalte von oben mit geöffnet werden.

Die Periorbita wird in der Mitte der Länge nach durchschnitten, und zuerst der Aufheber des oberen Augenlieds, von seinem Ursprunge, bis dahin, wo er sich mit seiner sehnigten Ausbreitung vor die vordere Fläche des oberen Augenliedknorpels legt, und auf seiner Oberfläche gereinigt, wobei man den Stirn- und Rollnerven zu sehen bekömmt. Seine beiden Ränder werden aufgehoben, der Muskel in seiner Mitte durchschnitten, und bis zu seinen beiden Befestigungspunkten zurückgelegt, indem seine untere Fläche gereinigt wird.

Um bei dieser Präparation die innere Hautplatte des oberen Augenlieds nicht zu verletzen, stopft man zwischen sie und den Augapfel ein

passendes Stückchen feuchten Schwamm, wodurch zugleich das Reinigen der unteren Fläche von der sehnigten Ausbreitung des Levator palpebrae superioris erleichtert wird.

Die Meibomschen Drüsen mit ihren Mündungen sieht man ohne alle Zubereitung; will man aber die Augenliedknorpel ganz genau untersuchen, so mufs man entweder, nachdem die Thränenwerkzeuge präparirt sind, oder von einem ganz anderen Auge, die Augenlieder abschneiden, einige Tage in reines Wasser legen, damit sich die Theile leichter von einander trennen lassen, und dann alles hinwegnehmen, was nicht zum Knorpel gehört.

Die Thränenwerkzeuge.

Nachdem der Aufheber des oberen Augenlieds auf die angegebene Weise gereinigt ist, wird alles Fett und Zellgewebe, welches die Thränendrüse umgiebt, hinweggenommen, so dafs sie mit dem Nervus und der Arteria lacrymalis, und der inneren Haut des oberen Augenlieds, nahe an dem Rande der Knorpel, noch in Verbindung bleibt. Dann bringt man durch die Thränenpunkte seine Sonde in die Thränenröhrchen, und reinigt diese, nachdem das innere Augenliedband vom Nasenfortsatze des Oberkiefers abgeschnitten ist, rings um, bis zu ihrer Vereinigung an der vorderen Wand des Thränensackes. Da ihre Haut äufserst zart und dünn ist, so mufs man bei dieser Untersuchung sehr behutsam und vorsichtig seyn.

Nachdem auch die vordere Wand des Thränensacks gereinigt ist werden alle weiche Theile vom Nasenfortsatze des Oberkiefers rein weggenommen, der knöcherne Thränenkanal von vorne durchmeiselt, der Zahnfächerfortsatz des Oberkiefers zwischen dem ersten und zweiten Schneide- und dem zweiten und dritten Backenzahn durchsägt, das Stück herausgebrochen, und die Schleimhaut, welche den Boden der Nasenhöhle deckt, weggeschnitten, so sieht man den hautigen Thränenkanal in seinem ganzen Verlaufe, bis zu seiner Oeffnung zwischen der Nasenfläche des Oberkieferbeins und der unteren Muschel, ganz deutlich.

Die äufsere durch die Beinhaut gebildete Haut des Thränensacks sowohl als des Thränenkanals läfst sich mit behutsamen Schnitten ziemlich leicht von der inneren serosen trennen.

Hierauf werden die Thränenröhrchen von den Thränenpunkten aus bis zu ihrer Einmündung in den Thränensack, und von hier aus dieser selbst bis zu der Oeffnung des Kanals in dem unteren Nasengang, aufgeschnitten. So sieht man die innere Fläche und den Durchmesser der Thränenwege.

Um die Ausführungsgänge der Thränendrüse deutlich zu sehen, bedient man sich verschiedener Kunstgriffe. Man nimmt von einer frischen Leiche ein Aug mit seinen Umgebungen aus seiner Höhle, drückt die Drüse hinlänglich aus, dafs die Ausführungsgänge leer von Thränen werden, und legt dann das Ganze in eine lau-

warme Abkochung von Fernambuck. Nachdem es einige Stunden gelegen ist, nimt man es heraus, spült es mit frischem Wasser rein ab, ohne das obere Augenlied oder die Drüse zu drücken, und sieht nun zu, ob die Ausführungsgänge von der Farbe eingesogen haben. Mir ist dieser Versuch bis jetzt noch nicht geglückt. Die Mündungen der Ausführungsgänge sah ich immer sehr deutlich, wenn ich die Drüse im frischen Zustande drückte, wo sie durch den Druck hervorgetrieben wurden, und Thränenfeuchtigkeit aus ihnen quoll. Die Gänge selbst sieht man am Ochsenauge ohne alle weitere Zubereitung ganz deutlich mit unbewaffnetem Auge, und kann Haarsonden durch sie hindurch bis in die Drüse bringen.

Die Muskeln des Augapfels.

All das Fett und Zellgewebe was die Augenmuskeln umgiebt, wird von ihrem Ursprunge am Sehloche, bis zu ihrer Befestigung, rein von ihnen hinweggenommen, wobei man jedoch auf die um sie herumliegenden Gefäfse und Nerven Rücksicht nimmt, um ihre gegenseitige Lage in der Augenhöhle, und um den Augapfel herum, kennen zu lernen. Am besten ist es, sie so zu präpariren, wie sie von oben nach unten schichtenweis auf und neben einander liegen, also zuerst den oberen, dann den äufseren geraden, hierauf den oberen schiefen, und dann den inneren geraden Augenmuskel. Um den unteren geraden und unteren schiefen Augenmuskel zu rei-

nigen, dringt man vom unteren Augenhöhlrande in die Augenhöhle. Ihre sehnigten Ausbreitungen sind sehr dünn, und erfordern besondere Vorsicht, wenn sie nicht verletzt werden sollen. Um sich von ihrem Ursprunge ganz genau zu überzeugen, schneidet man sie in einiger Entfernung vor demselben, zugleich mit dem Sehnerven, durch, und legt sie vollends bis zur Theilung der beiden Blätter der festen Hirnhaut zurück.

Löfst man den Sehnerven mit seiner Scheide aus dem Sehloche, indem man überall die feste Hirnhaut vom Knochen abstöfst, so bleiben alle die Muskeln an den beiden Blättern dieser Haut hängen, und man sieht ganz deutlich, dafs sie nur von den beiden Blättern der festen Hirnhaut, und nicht vom Knochen oder einigen Bändern entspringen.

Von dem Schleimbeutel, der den oberen schiefen Augenmuskel in seiner knorpligten Rolle umgiebt, überzeugt man sich leicht, wenn man während dem Reinigen der Sehne dieses Muskels, ihn bald vor bald rückwärs zieht.

Der Augapfel.

Das Aug wird mit seinen Umgebungen aus der Augenhöhle genommen, (indem man die beiden Augenliedbänder und die Augenlieder nahe an dem Augenhöhlrande, die Muskeln des Augapfels nahe an ihrem Ursprunge, und den Sehnerven vor dem Sehloche durchschneidet) und dann alles, was nicht zum Augapfel selbst gehört, mit der Scheere nahe an der harten Augenhaut

weggeschnitten, so dafs diese und der Sehnerve gereinigt werden.

Die harte Augenhaut und die Hornhaut.

Die harte Augenhaut wird an einer Stelle, wo sie am besten gereinigt ist, ohngefähr in der Mitte zwischen dem Sehnerven und der Hornhaut, mit seichten, nach der Achse des Auges gerichteten Schnitten, allmählich geöffnet. So wie die braune Aderhaut durchschimmert, wird Luft in die Oeffnung geblasen, um die beiden Häute von einander zu entfernen, dann faſst man an der Oeffnung die Sclerotica mit der Pincette, läſst das Aug an dieser hängend im Wasser schwimmen, bringt den stumpfen Scheerflügel in die Oeffnung, und schneidet die Sclerotica rings um durch. Hierauf wird der Augapfel in den Augenhalter gesetzt, so dafs der Sehnerve in das im Grunde des Augenhalters für ihn befindliche Loch paſst, der Zeigfinger der linken Hand sanft auf die Hornhant gesetzt, und der vordere Abschnitt der harten Augenhaut mit der Pincette gegen den Finger umgestülpt.

Vorne, um den Rand der Hornhant herum, ist die Verbindung der harten Augenhaut mit dem grauen Kreise ziemlich fest; man trennt sie, durch behutsames Streichen mit der Schneide des Messers, von der inneren Fläche der harten Augenhaut, gegen den grauen Kreis hin, ohne jedoch die Regenbogenhaut oder den Bandring, die genau aneinander hängen, zu zerreissen, oder zu zerschneiden, und nimmt so das vordere Segment der harten Augenhaut mit der Hornhaut

weg. Bei diesem Verfahren wird die vordere Augenkammer geöffnet, und sogleich fliefst die wässerigte Feuchtigkeit aus.

Ein anderes Aug wird, nachdem die harte Augenhaut auf die nämliche Art rings herum durchschnitten ist, mit seiner vorderen Hälfte in den Augenhalter gesetzt, dafs der Sehnerve nach oben steht: auf diesen setzt man ebenfalls den linken Zeigfinger, und stülpt das hintere Segment der harten Augenhaut gegen den Sehnerven um. Die Ciliargefäfse und Nerven, welche hier diese Haut mit der Aderhaut fester verbinden, werden durchschnitten, so wie auch der Sehnerve selbst, wo er in die hintere Oeffnung der Aderhaut tritt.

Auf der inneren Fläche der beiden Abschnitte der harten Augenhaut sieht man die Lamina fusca verbreitet, und kann sie leicht mit der Messerklinge abstreifen.

Auf der inneren Fläche des vorderen Abschnittes sieht man da, wo die innere Fläche der Hornhaut an der inneren Fläche der harten Augenhaut liegt, den mit einem dunklen Pigmente, oft mit Blut gezeichneten Bandring; man faſst ihn mit der Pincette, und zieht ihn ganz weg; so erscheint die zu seiner Aufnahme bestimmte seichte Furche.

Nachdem dieser Ring weggenommen ist, läfst sich die innere glasartige Haut der Cornea mit der Pinzette sehr leicht stückweise von der Hornhaut abziehen. Hierauf wird dieses vordere Segment mit der Scheere in der Mitte durchschnitten, und gegen das Licht gehalten, um

das Uebereinanderliegen der Sclerotica und Cornea zu sehen.

Will man die Verbindung der festen Hirnhaut mit der harten Augenhaut deutlich sehen, so wässert man, nachdem alle inneren Theile des Auges untersucht sind, das hintere Segment der Sclerotica ein, bis man das Mark des Sehnerven ausdrücken kann, und schneidet diesen und die Sclerotica in der Mitte durch.

Die Aderhaut und Regenbogenhaut.

Am ersten Auge wo das vordere Segment der äussersten Hülle des Angapfels schon weggenommen ist, fafst man mit der Pincette einen über die äussere Fläche der Aderhaut lauffenden Bündel von Ciliargefäfsen und Nerven, und zieht ihn gegen die Regenbogenhaut hin, so zieht sich eine von diesem Bündel anfangende, sehr feine Membran, die immer dicker wird, ab, zum grauen Kreise. Auch dieser wird hierauf behutsam mit zwei Princetten von der Aderhaut abgezogen. Sind an diesem Auge die Blutgefäfse mit gefärbter Masse glücklich eingespritzt, so sieht man deutlich ihre unendlich feine Verzweigung in dem Schleimgewebe, welches den grauen Kreis bildet. An einem in Weingeist gehärteten Auge geht diese Untersuchung noch leichter von Statten.

An dem zweiten Auge, welches mit seiner vorderen Hälfte in den Augenhalter gesetzt wurde, wird die Aderhaut, von ihrer hinteren kleineren Oeffnung angefangen, erst senkrecht, und dann horizontal, über dem Schnittrande der

harten Augenhaut, mit zwei Pincetten ringsum zerrissen und weggezogen. Die Ausbreitung der Pia mater, welche nun wie ein blafsbraunes Schleimgewebe auf der äusseren Fläche der Nervenhaut liegt, wird, wenn sie nicht schon wegen ihrer ausserordentlichen Zartheit bei der Wegnahme der Aderhaut ganz zerstört, oder mit dieser abgezogen ist, ebenfalls weggenommen. Man sieht jetzt von dem Mittelpunkte der Nervenhaut aus eine auch zwei Falten zu einem gelben Flecken hinlauffen, der eine feine Oeffnung umgiebt. Nun wird auch dieser hintere Theil der Nervenhaut ganz weggenommen, ohne dafs jedoch der Glaskörper dabei verletzt wird, bis wieder zum Schnittrande der harten Augenhaut, und man sieht durch den Glaskörper den Kammkranz, wie durch ein Vergröfserungsglas.

Um den Kammkranz noch genauer und näher zu sehen, wird der Glaskörper mit dem Reste der Nervenhaut und der Kristallinse behutsam mit der Pincette herausgezogen. An einem frischen Auge ist dieses sehr schwer, weil das dunkle Pigment den vordersten Theil der Glashaut ausserst fest mit dem Kammkranze zusammenleimt; leichter wird es an einem in Weingeist gehärteten oder etwas eingewässerten Auge.

Am allerschönsten und deutlichsten sieht man ihn an einem Auge, wo die Venen glücklich eingespritzt sind; denn hier wird zugleich das Strahlenblättchen samt dem Annulus mucosus durch die Ausdehnung der Venen vom

Kammkranze abgestofsen, so dafs er nirgends mehr vom Pigmente überzogen erscheint. Zugleich überzeugt man sich an einem solchen Präparate, dafs die sogenannten Processus ciliares wirkliche Kämme der Aderhaut, keineswegs aber nach innen über die Membrana ruyshiana umgeschlagene Zähne derselben sind.

Die Regenbogenhaut erfordert keine besondere Zubereitung, da man bei der Untersuchung der Aderhaut ihre Ränder und ihre Flächen deutlich sieht. Will man sie aber allein, getrennt von ihren Umgebungen betrachten, so zieht man sie mit der Pincette von ihrer Verbindung los, und untersucht sie unter Wasser.

Die Nervenhaut, das Strahlenblättchen, die Kristallinse, und der Glaskörper, mit ihren Häuten.

Der hintere Theil der Nervenhaut, mit der zwischen ihr und der Aderhaut ausgebreiteten Fortsetzung der weichen Hirnhaut wurde schon sichtbar bei der Wegnahme des hintern Theils der Aderhaut an dem zweiten Auge. An dem ersten wird der Kammkranz mit zwei Pincetten zerrissen, und behutsam von den unterliegenden Theilen abgezogen. Macht man hierauf am Rande der Kristallinse einen feinen Einstich in das Strahlenblättchen, und bläfst Luft gegen diese Stelle, so dringt sie in den Petit'schen Kanal, und zeigt die Streifen des Strahlenblättchens deutlich, indem sie das zwischen ihnen ausgespannte Zellgewebe erst über die gespannten

Streifen erhebt, und dann bei stärkerem Blasen zerreifst, so dafs die Streifen allein übrig bleiben.

Um den Bau der Nervenhaut, ihren gezackten Rand, ihre Verbindung mit dem Strahlenblätchen, die Linse und den Galskörper ganz deutlich zu sehen, nimmt man von einem frischen Auge den gröfsten Theil der äussersten Hülle des Augapfels, der Aderhaut, und die Iris auf die oben angegebene Weise behutsam weg, und legt die nun entblöfsten inneren Theile in eine Mischung von einem Pfunde destill. Wasser, und einer Unze rauchender Salpetersäure, in welcher sich die verschiedenen Theile durch ihre schnell erfolgende Färbung deutlich unterscheide.

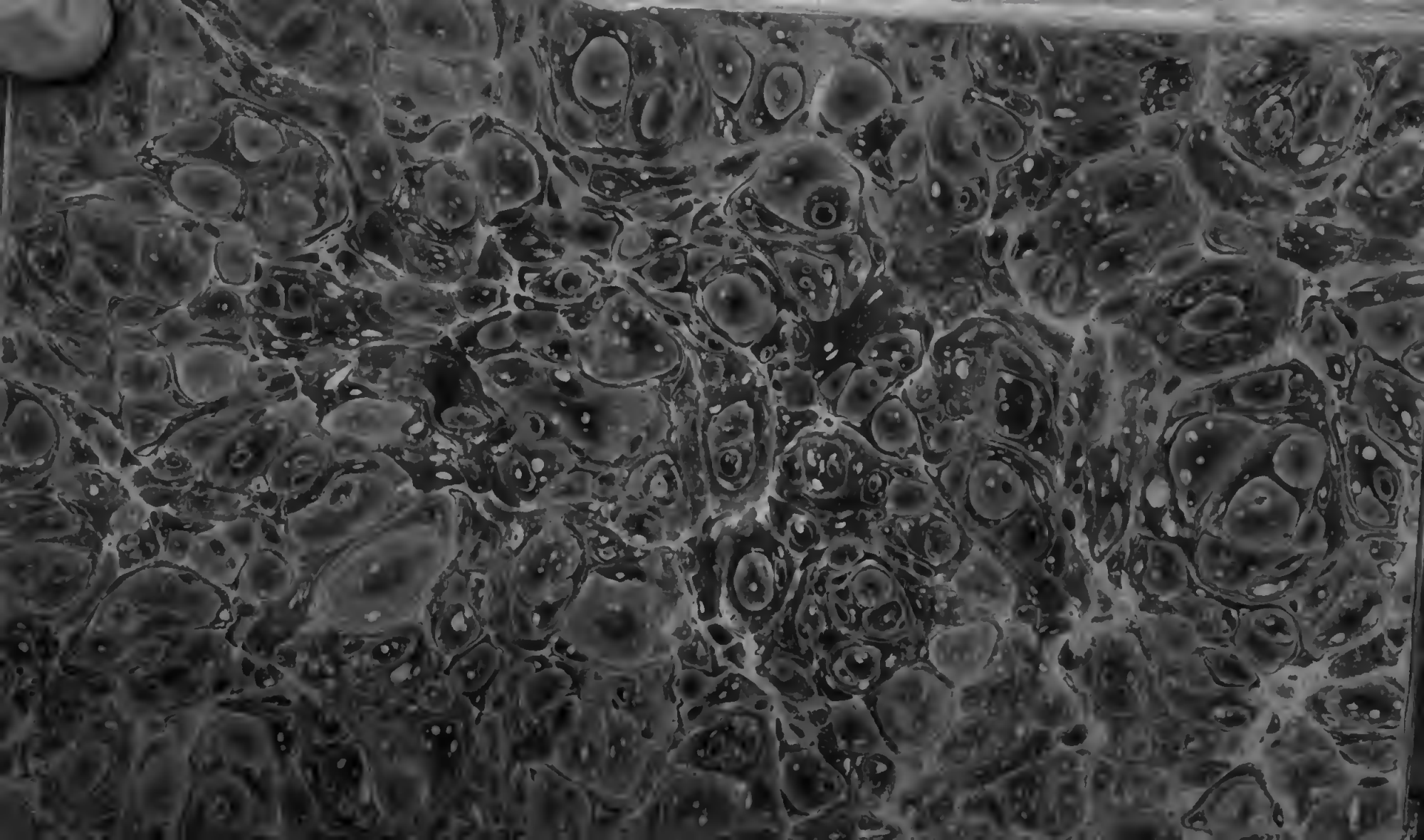

9.97
CHBINDEREI
ERMEIER
hzstrasse 2
56 Rottenburg
0878 / Goede
bande nach RAL RG